

**МИНИСТЕРСТВО ЗДРАВООХРАНЕНИЯ РЕСПУБЛИКИ БЕЛАРУСЬ**



УТВЕРЖДАЮ

Первый заместитель Министра

Д.Л. Пиневич

2011 г.

Регистрационный № 073-0711

**ОЦЕНКА ФУНКЦИОНАЛЬНОГО СОСТОЯНИЯ МИОКАРДА  
У НОВОРОЖДЕННЫХ ОТ МАТЕРЕЙ С САХАРНЫМ ДИАБЕТОМ**

инструкция по применению

УЧРЕЖДЕНИЕ-РАЗРАБОТЧИК:

ГУ «Республиканский научно-практический центр «Мать и дитя»

АВТОРЫ:

к.м.н., доцент Вильчук К.У., Ивашкевич А.Б., Гнедько Т.В.

Минск, 2011

Поражение сердечно-сосудистой системы является специфичным для диабетической эмбрио- и фетопатии и может проявляться врожденными пороками сердца и сосудов, вторичной гипертрофической кардиомиопатией, синдромом дезадаптации сердечно-сосудистой системы у новорожденных. В этих условиях функциональное состояние сердечно-сосудистой системы является одним из решающих факторов адекватности процессов неонатальной адаптации. Современные ультразвуковые технологии позволяют получить полный спектр информации о строении и размерах сердца и сосудов, а также комплексно оценить функциональное состояние миокарда.

Существование стадийности в развитии дисфункции миокарда – от изолированного нарушения процесса расслабления до развития комбинированной систоло-диастолической дисфункции, определяет важность оценки диастолической функции миокарда в ранней диагностике сердечной патологии. При патологических состояниях нарушается продольная и радиальная функция миокарда, однако продольная более чувствительна. Более того, усиление радиальной функции часто является компенсаторным в ответ на нарушение глобальной продольной функции. Следовательно, именно анализ продольной функции миокарда наиболее актуален в ранней диагностике сердечно-сосудистой патологии.

Применение метода доплеровской визуализации тканей в эхокардиографической оценке функции сердца у новорожденных от матерей с сахарным диабетом позволит дополнить исследование параметрами, изменения которых отражают наиболее ранние нарушения его функции.

Предлагаемый способ оценки продольной сократительной и диастолической функции миокарда у новорожденных от матерей с сахарным диабетом и интерпретации результатов исследования основан на применении метода тканевого доплера в эхокардиографическом исследовании и использовании установленных нормативных

показателей в работе врачами функциональной диагностики, детскими кардиологами.

**1. Показания к применению:**

Новорожденные от матерей с сахарным диабетом.

**2. Перечень необходимого оборудования, изделий медицинского назначения и инструментария, реактивов, лекарственных средств.**

Медицинское оборудование для проведения ультразвукового исследования сердца с тканевой доплеровской визуализацией миокарда должно соответствовать приказу Министерства здравоохранения Республики Беларусь №1044 от 14.11.2008 г. «Об утверждении примерного табеля оснащения изделиями медицинского назначения и медицинской техники амбулаторно-поликлинических и больничных организаций здравоохранения». Исследование проводится на ультразвуковых системах, имеющих техническое и программное обеспечение для комплексной оценки деятельности сердечно-сосудистой системы, включая метод тканевого доплера с комплектацией многочастотным датчиком с фазированной электронной решеткой с диапазоном частот 6-8 МГц.

Перечень отдельных состояний, возникающих в перинатальном периоде, при которых обязательно проведение ультразвукового исследования сердца определено приказом Министерства здравоохранения Республики Беларусь №81 от 28.01.2011 г «Об утверждении клинических протоколов диагностики, реанимации и интенсивной терапии в неонатологии».

**3. Описание технологии проведения тканевого доплеровского исследования миокарда у новорожденных:**

**I этап –эхокардиографическое исследование с применением М-, В-, D-режимов**

Основные условия подготовки пациента к эхокардиографическому исследованию:

Не требуется специальных ограничений в медикаментозном и диетическом отношениях.

Ребёнок должен быть в спокойном состоянии, что достигается проведением предварительного кормления, сменой подгузников, наличием соски или бутылочки со сцеженным молоком либо его заменителем.

Одежда должна легко сниматься с грудной клетки, а лучше - расстегиваться.

Исследование показателей стандартной эхокардиографии

Стандартное эхокардиографическое исследование проводится согласно приказу Министерства здравоохранения Республики Беларусь №206 от 03.03.2009 г и включает определение в В-, М- и D-режимах расположения сердца в грудной клетке, оценку анатомо-морфологических особенностей внутрисердечных структур и магистральных сосудов, определение патологии перикарда, измерение размеров сердца, оценку радиальной сократительной и насосной функции левого желудочка, внутрисердечных потоков, потоков в магистральных сосудах и приносящих венах.

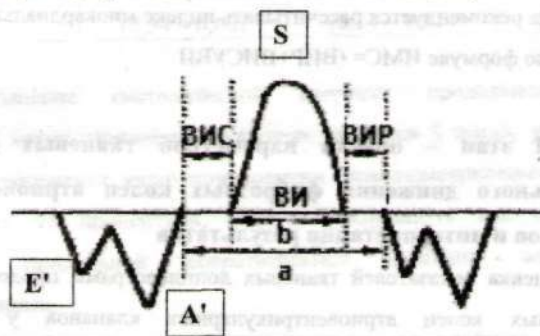
С учетом диагностической значимости и практической эффективности у новорожденных наиболее часто определяют конечно-диастолический объём, конечно-систолический объём, ударный объём, минутный объём, фракцию укорочения и фракцию выброса выброса левого желудочка в М-режиме. При нечетком изображении в парастернальной позиции - используются расчеты в В-режиме в апикальной или субкостальной 4-камерной позиции. Сложная форма правого желудочка ограничивает применение аналогичных формул для изучения систолической функции его миокарда. При хорошей визуализации допустимо применение визуальной оценки сократительной функции стенки правого желудочка. Допплеровское

определение ударного объема и сердечного выброса используется в случаях нечеткой локализации границ эндокарда.

### II этап – эхокардиографическое исследование в режиме тканевой доплеровской визуализации

Исследование в режиме тканевой доплеровской визуализации тканей позволяет изучать движение структур сердца в норме и при патологии на протяжении сердечного цикла.

Кривые продольной экскурсии оснований фиброзных колец фиксируют в апикальной 4-х камерной позиции с максимальной параллельностью ультразвукового луча продольной оси сердца, что дает возможность минимизировать эффекты ротации и смещения. На латеральных и септальном основаниях атриовентрикулярных клапанов определяются амплитудные и временные параметры (пиковые скорости продольного движения (см/с) - систолического S, раннедиастолического E', позднедиастолического A', их соотношение E'/A', длительность периодов изоволюметрического расслабления (ВИР), изоволюметрического сокращения (ВИС), время систолического изгнания (ВИ).



$$\text{ИМС} = a - b/b = (\text{ВИР} + \text{ВИС}) / \text{ВИ}$$

Рисунок 1. - Схематическое изображение доплерограммы движения фиброзных колец атрио-вентрикулярных клапанов

- E' – пиковая скорость раннедиастолического движения миокарда
- A' – пиковая скорость позднедиастолического движения миокарда
- S – пиковая скорость систолического движения

ВИ – время систолического изгнания

ВИР – время изоволюметрического расслабления

ВИС – время изоволюметрического сокращения

Для оценки глобальной функции левого и правого желудочков рекомендуется использовать доплерограммы продольного движения латеральных оснований соответственно митрального и трикуспидального клапанов.

В силу высокой частоты гипертрофии межжелудочковой перегородки у НМСД, следует проводить доплерометрию и в зоне септального основания митрального клапана, которое отражает функциональное состояние МЖП.

Глобальную продольную систолическую функцию миокарда рекомендуется оценивать по амплитуде (S) и времени систолического (ВИ) движения фиброзных колец, а также по времени изоволюметрического сокращения (ВИС).

Глобальную диастолическую функцию миокарда рекомендуется оценивать по амплитуде и соотношению пиков ранне- и позднедиастолического движения (E', A', E'/A') фиброзных колец, а также времени изоволюметрического расслабления (ВИР).

Для комплексной оценки глобальной систоло-диастолической функции миокарда рекомендуется рассчитывать индекс миокардиальной сократимости (ИМС) по формуле  $ИМС = (ВИР + ВИС) / ВИ$ .

### **III этап – оценка параметров тканевых доплерограмм продольного движения фиброзных колец атриовентрикулярных клапанов и интерпретация результатов**

Оценка показателей тканевых доплерограмм продольного движения фиброзных колец атриовентрикулярных клапанов у новорожденных проводится в соответствии с разработанными данными (табл. 1).

Таблица 1 Показатели тканевых доплерограмм продольного движения фиброзных колец атриовентрикулярных клапанов у новорожденных (данные представлены в виде Med (5% - 95%).

Наименование показателя	Латеральное фиброзное основание МК (4МКЛ)	Септальное фиброзное основание МК (4МКС)	Латеральное фиброзное основание ТК (4ТКЛ)
E' (см/с)	7,5 (4,2 - 10,0)	5,3 (3,8 - 9,1)	6,8 (4,3 - 11,5)
A' (см/с)	6,0 (4,2 - 9,6)	6,0 (4,2 - 9,6)	8,2 (5,8 - 14,0)
E'/A'	1,2 (0,8 - 1,8)	1,2 (0,8 - 1,8)	0,8 (0,5 - 1,6)
S (см/с)	5,3 (4,1 - 6,0)	5,3 (4,1 - 6,0)	7,0 (5,0 - 9,7)
ВИР (мс)	44,0 (35 - 53)	44,0 (32 - 58)	43,0 (30,0 - 61,0)
ВИС (мс)	44,0 (29 - 64)	44,0 (32 - 58)	43,0 (30,0 - 62,0)
ВИ (мс)	192,0 (163,0 - 227,0)	198,0 (165,0 - 229,0)	205 (171,0 - 240,0)
ИМС	0,45 (0,34 - 0,60)	0,45 (0,34 - 0,61)	0,41 (0,32 - 0,62)

Уменьшение систолической скорости продольного движения фиброзных колец атриовентрикулярных клапанов S и/или, укорочение ВИ меньше 5 перцентиля, удлинение времени изоволюметрического сокращения ВИС более 95 перцентиля, следует расценивать как патологическое снижение продольной сократительной функции желудочков у новорожденных.

Таким образом, с учетом округления для удобства практического применения, нарушение продольной сократительной функции ЛЖ отмечается при  $S < 4,0$  см/с;  $ВИ < 160$  мс;  $ВИС > 60$  мс на латеральном

основании митрального кольца; ПЖ – при  $S < 5,0$ ;  $ВИ < 170$  мс;  $ВИС > 60$  мс на латеральном основании трикуспидального кольца.

Снижение амплитуды движения кольца в раннюю диастолу  $E'$  и увеличение поздiediастолического движения  $A'$ , а следовательно и уменьшение их соотношения  $E'/A'$  ниже 5 перцентиля и/или удлинение времени изоволюметрического расслабления (ВИР) более 95 перцентиля следует расценивать как диастолическую дисфункцию желудочков. Следовательно, заключение о нарушении диастолической функции ЛЖ правомерно при  $E' < 4,0$ ;  $E'/A' < 0,8$ ;  $ВИР > 50$  мс на латеральном основании митрального кольца; ПЖ – при  $E' < 4,0$ ;  $E'/A' < 0,5$ ;  $ВИР > 60$  мс на латеральном основании трикуспидального кольца.

Преобладание в МЖП циркулярных миокардиальных волокон, влияние на экскурсию МЖП перемещений сердца в грудной клетке, а также взаимное влияние сокращений обоих желудочков снижает прогностическую значимость исследования в этой зоне для оценки функционального состояния конкретного желудочка. Однако применимо для оценки глобальной функции МЖП, что особенно важно у НМСД с учетом специфической ее гипертрофии.

Нарушение продольной сократительной функции МЖП отмечается при  $S < 4,0$  см/с;  $ВИ < 165$  мс;  $ВИС > 60$  мс; нарушение диастолической функции МЖП - при  $E' < 4,0$ ;  $E'/A' < 0,8$ ;  $ВИР > 60$  мс на септальном основании митрального кольца.

Увеличение индекса более 0,60 расценивается как признак дисфункции миокарда обоих желудочков у новорожденных.

**4. Перечень возможных осложнений: нет**

**5. Противопоказания к применению: нет**